Ein seltener Fall von Kiefercyste.

Mit einer Abbildung.

Inaugural-Dissertation

zur

Erlangung der Doktorwürde

in der

gesamten Medizin

verfasst und einer

Hohen medizinischen Fakultät

der

Kgl. Bayer. Ludwig-Maximilians-Universität zu München

vorgelegt von

Arthur Wolff,
approb. Arzt aus New-York.

München, 1905.
Kgl. Hof- und Universitätsbuchdruckerei von Dr. C. Wolf & Sohn.

Ein seltener Fall von Kiefercyste.

Mit einer Abbildung.

Inaugural-Dissertation

zur

Erlangung der Doktorwürde

in der

gesamten Medizin

verfasst und einer

Hohen medizinischen Fakultät

der

Kgl. Bayer. Ludwig-Maximilians-Universität zu München

vorgelegt von

Arthur Wolff,
approb. Arzt aus New-York.

ACAD. LUDWIG MAX. MÜNCH.

München, 1905.
Kgl. Hof- und Universitätsbuchdruckerei von Dr. C. Wolf & Sohn.

Gedruckt mit Genehmigung der medizinischen Fakultät der Universität München.

Referent: Herr Geh. Rat Prof. Dr. Ritter von Angerer.

Meinen teuren Eltern

in Verehrung und Dankbarkeit

gewidmet.

Digitized by the Internet Archive
in 2026

https://archive.org/details/IA41549027_0120

Über das Thema „Kiefercysten“ ist seit der ersten darüber vorhandenen Aufzeichnung aus dem Jahre 1654 von Scultet (Arment chirurg. p. 222) viel geschrieben und gesprochen worden und, wenn auch die Symptomatologie und die operative Behandlung zu einer gewissen Vollkommenheit gelangt sind, so ist gerade der am meisten erforschte Punkt, die Entstehungsweise und Entstehungsursache der Kiefercysten, noch keineswegs vollständig aufgeklärt. Vielleicht mag daran die Tatsache schuld sein, dass fast jede dieser im ganzen selten vorkommenden Geschwülste ihre besonderen Eigentümlichkeiten darbietet. Schon deshalb erscheint es angezeigt, möglichst zahlreiche Fälle zu beschreiben, um mit Hilfe grossen statistischen Materials die noch strittigen Punkte zur Aufklärung zu bringen. Bei weitem das meiste Interesse von allen Kiefercysten vermochten von jeher die Follikulärcysten zu erwecken, die, wie ich schon jetzt hervorheben will, wegen ihres Zusammenhanges mit den Zähnen eigentlich eher Zahncysten als Kiefercysten benannt werden sollten. Da es sich auch bei meinem Falle um eine Zahncyste handelt und ich mich bei der Beschreibung und kritischen Betrachtung desselben auf die wichtigsten jetzt bestehenden Ansichten der Ätiologie der Kiefercysten beziehen muss, so will ich diese zunächst einer kurzen Erwähnung unterziehen.

Eine der bedeutendsten und ausführlichsten Arbeiten über die den Kiefern angehörigen Cysten hat der Franzose Magitot veröffentlicht (Magitot, E. Mémoire sur les Kystes

des mâchores. Archives générales de médecine 1872, 1873), der sie in einer Monographie vom historischen, pathologisch-anatomischen und klinischen Gesichtspunkte aus genau bespricht. Er definiert eine Kiefercyste als abgeschlossene, mit einer Membran ausgekleidete Höhle im Innern der Kieferknochen, welche gewöhnlich eine Flüssigkeit von verschiedenen Eigenschaften mit oder ohne feste Bestandteile enthält. Besonders wichtig ist die von ihm festgestellte Tatsache, dass jede Cyste, welche sich spontan im Kiefer entwickelt, ihrer Natur nach ausschliesslich auf die Zähne zurückzuführen ist. Als einzige Ausnahme bezeichnet er die Cystes périgènes, welche sich um einen Fremdkörper entwickeln. Ein Beispiel dafür ist erst einmal von Maisoneuve (Maisoneuve, Clinique chirurgicale 1563 t. I. p. 544) beobachtet worden, wo sich um eine Kugel im Kiefer eine Cyste gebildet hatte. Auf Magitot datiert sich auch die noch heute gültige Einteilung der Kiefercysten in periostale und follikuläre. Bei den letzteren unterscheidet er je nach der Zeit, in der während der Zahnentwickung eine Störung eintrat:

1. Cysten der embryoplastischen Periode, die im dritten Monat des Fötallebens beginnt;

2. Cysten aus der odontoplastischen Periode, die mit der im sechsten Monat stattfindenden Zahnbein- und Schmelzabsonderung ihr Ende findet;

3. Cysten aus der Periode der Kronenbildung;

Es handelt sich also, wie erwähnt, um eine Störung in der Entwicklung des Zahnsäckchens und zwar

a) bei richtiger Lage desselben, wodurch einfache Cysten entstehen;

b) bei abweichender Lage und Richtung, das sind heterotopische Cysten. Letztere sind im harten Gaumen, im Ramus ascend. des Unterkiefers, am Orbitalrande, in der Nasenhöhle, bei Pferden im Schläfenbein beobachtet worden.

Das die Cystenwand fast stets auskleidende Epithel lässt Magitot „par voie directe de genèse“ aus dem Bindegewebe entstehen und hebt ausdrücklich hervor, dass es nicht aus dem Schmelzepithel entstehen könne, da bei der cystischen Degeneration der ganze Follikel zu Grunde gehen müsse.

Bezüglich des Epithels äussert sich übrigens auch Miculicz in seinem „Beitrag zur Genese der Dermoide am Kopf“ (Wiener med. W. 1876 Nr. 39—41) in ähnlicher Weise. Er fand damals bei starker mikroskopischer Vergrösserung, dass in den untersten Epithel- und obersten Bindegewebsschichten eine deutliche Abgrenzung der beiden Gewebe nicht möglich war, so dass er daraus schloss, dass hier das Epithel aus dem Bindegewebe hervorgegangen sei; dass aber Epithel nur aus Epithel entstehe, ist durch die Untersuchungen von Waldeyer, Billroth und Thiersch zur Genüge nachgewiesen worden. — Gerade die Herkunft dieses Wandepithels hat der Erforschung am meisten Interesse und Schwierigkeiten dargeboten, denn es musste auffallend erscheinen, wie mitten im Knochen eine primäre, epitheliale Geschwulst entstehen könne.

Einen sehr wertvollen Beitrag zu dieser Frage lieferte die Theorie Malassez', die wegen der ihr auch heutzutage noch von den meisten Autoren beigezollten Bedeutung und Anerkennung ausführlicher angeführt sei. Malassez fand nach Bennecke durch eingehende histologische Studien, die er an fötalen Unterkiefern anstellte, dass in der Zeit des intrauterinen Lebens, in welchem der Epithelüberzug des Alveolarrandes der Kiefer den Fortsatz in die Tiefe schickt, aus welchem sich durch Abschnürung die Schmelzorgane der Milchzähne bilden, eine grosse Zahl Epithelknospen sich abschnüre. Eine kleine Menge derselben spielt eine physiologisch wichtige Rolle, in dem sie sich zu dem Schmelzorgan der bleibenden Zähne entwickeln. Malassez untersuchte dann

weiter Kiefer von normalen Erwachsenen und wies in denselben fast konstant epitheliale Zellmassen nach, welche die Zähne allseitig wie ein sehr lockeres Netz umgaben und sich vom Zahnfleischepithel bis zur Wurzelspitze erstreckten. Durch wiederholte übereinstimmende Untersuchungen dieser Verhältnisse kam er zu dem Schlusse, dass diese Epithelhaufen beim Erwachsenen als nichts anderes aufzufassen seien, als Reste der eben erwähnten, mit der Zahnbildung zusammenhängenden überschüssigen Epithelproduktion und bezeichnete sie als „débris épithéliaux paradentaires“. Es lassen sich an diesen Zellhaufen in verschiedenen Abschnitten verschiedenartige Epithelformen auffinden. Die nahe der Oberfläche gelegenen sind polygonal platt, der Mundschleimhaut ähnlich, die in der Nähe des Schmelzorgans gelegenen, cylindrisch, dem Schmelzepithel nahestehend. In einer mittleren Schicht finden sich vielgestaltige, meist kubische oder polygonale Übergangsformen. Welche physiologische Bedeutung diese Epithelreste beim Erwachsenen haben, wird von Malassez nicht angegeben. Vielleicht lässt sich deren Bedeutung vom entwicklungsgeschichtlichen und vergleichend anatomischen Standpunkte aus verstehen, nämlich als abortive Zahnanlagen ähnlich denen der Tiere, deren Zähne sich ja mehrmals regenerieren können.

Was die pathologische Bedeutung dieser Epithelreste betrifft, so sind sie nach Malassez nicht nur der Ursprung der Cystenbildung infolge cystischer Entartung der Zellmassen, sondern auch andere epitheliale im Kiefer vorkommende Tumoren verdanken ihnen ihre Entstehung. Dabei ist auch heutzutage noch nicht völlig aufgeklärt, warum sich in dem einen Fall eine Follikulärcyste, in dem anderen ein Odontom, im dritten eine Epithelialgeschwulst von sehr kompliziertem Bau entwickelt. Mikulicz spricht in der schon erwähnten Abhandlung über Dermoide am Kopf die Ansicht aus, dass

in der odontoplastischen und Coronarperiode nur Cysten, in der embryoplastischen auch Myxome, Sarkome, Fibrome, Osteome und Odontome entstehen.

Dass die richtige Deutung der Entstehungsweise der Follikulärcysten recht viel Schwierigkeiten verursachte, geht schon daraus hervor, dass gerade die beiden erwähnten Hauptforscher Magitot und Malassez in Hauptpunkten die entgegengesetzte Ansicht haben. Behauptet Magitot die Follikulärcysten entstünden aus dem ganzen Follikel, so hat Malassez selbst bei den kleinsten Cysten noch nie eine Ähnlichkeit mit dem Bau eines ausgebildeten Follikels nachweisen können. Auch die Beziehung der unilokulären zu den multilokulären Cysten wird von beiden anders erklärt. Besonders wird die Abschnürungstheorie Magitots, die die multilokulären Cysten durch Abschnürung und Teilung der unilokulären entstehen lässt, von Malassez angegriffen, der behauptet, die von der Cystenwand in das Innere gesandten Fortsätze seien nicht im Entstehen, sondern in Atrophie befindliche, so dass also die unilokuläre Cyste aus der multilokulären entstünde.

Der von Malassez aufgestellten Entstehungstheorie am nächsten steht die von Falkson (Virchows Archiv Bd. 76, Nr. XXII). Dieser beobachtete an einem histologischen Schnitt von der Wand einer Kiefercyste eine grosse Zahl von Alveolen von verschiedenen Formen in zellarmem Bindegewebe eingelagert. Die Alveolen waren von Cylinderzellen eingerahmt, während sich innen ein feines netzförmiges Gewebe von sternförmigen Zellen befand, wie es in der Schmelzpulpa vorkommt. Da das netzförmige Gewebe sich teilweise in cystischer Entartung befand und die Alveolen ganz ähnlich den Schmelzorganen gebaut waren, glaubte Falkson die Geschwulst von einem Schmelzkeim ableiten zu müssen, wobei er unentschieden liess, ob von einem physio-

logisch vorhandenen, dessen Zellen in eine „abundante Wucherung“ geraten oder ob von einem überzählig angelegten.

Von weiteren Theorien verdient besonders die von Busch Erwähnung, der, zitiert nach Partsch (Handbuch der prakt. Chirurgie Bd. 4 S. 859), die Ansicht äussert, dass „durch einen Error loci bei der Bildung des Kiefers eine Einstülpung eines Stückchens des äusseren Keimblattes stattgefunden habe, das Dezennien hindurch ohne Tätigkeitsäusserung an seinem falschen Platze verharren könne und dann erst, gleichsam wild geworden, zu einer Geschwulstbildung angefacht werde“.

Endlich möchte ich noch die von Kolaszek (Archiv für klin. Chirurgie Bd. 21 pag. 442) und Büchtemann (Archiv für klin. Chirurgie Bd. 26 S. 249) aufgestellten Theorien erwähnen, die die Mundschleimhaut als primären Ausgang der Cystenbildung ansprechen. An dem von Büchtemann beschriebenen Präparate sieht man von der Epitheldecke des Zahnfleisches strangförmige Fortsätze in die Tiefe gehen, die teilweise bis zu den im Stroma befindlichen, cystischen Hohlräumen herabreichen. Die einzelnen Alveolen der Cystenwände sind aussen von runden Zellen begrenzt, auf die nach innen kugelige Zellen folgen, die mehr oder weniger colloid entartet sind. Bei dem von Kolaszek beschriebenen Fall zeigt sich ein ganz ähnlicher Befund, nur sind an den Cystenwänden statt runden, Cylinderzellen vorhanden, die nach innen von colloid entarteten mehr spindelförmigen Zellen begrenzt sind; auch zeigen die Epithelschläuche am Ende talg- und schleimdrüsenartige Erweiterungen, die nach Kolaszek Schleim absonderten. Durch diese eigentümlichen Veränderungen der Schleimhaut glaubten diese beiden Autoren in ihr die primäre Entstehung der Geschwulst suchen zu müssen. Beide waren der Ansicht, dass es sich um Drüsengewebe aus fötaler Zeit handle, das zu keinem „physiologischen Abschluss“ komme und in Wucherung geraten könne.

Ist man heutzutage über die Entstehungsweise der follikulären Zahncysten ziemlich im klaren, so lässt sich das von der Entstehungsursache noch keineswegs behaupten. Wie für die Ätiologie so vieler Neubildungen werden auch für die der Zahncysten äussere Reize beschuldigt.

Es ist eine ganze Reihe von Fällen beschrieben worden, in denen sich anamnestisch ein Trauma, eine Fraktur des Kiefers oder der Zähne, ungeschickte Zahnextraktionen, langdauernde Zahnschmerzen oder Periostitiden der Zähne nachweisen liessen.

In anderen Fällen soll es sich um Ernährungsstörungen handeln oder, wie sich Eve in seinen „Lectures of cystis tumours“ (British medical journal 73) ausdrückt, „um Zustände, die eine vermehrte Blutzufuhr zu den débris épitheliaux hervorrufen“.

Nunmehr folge die spezielle Beschreibung meines Falles:

Anamnese: Es handelt sich um eine 70jährige Frau (A. S.) aus Th., Zimmermeistersgattin. Patientin war im ganzen immer gesund, hat als Kind nicht Rhachitis gehabt; die Zähne kamen alle zur gewöhnlichen Zeit zum Durchbruch, bis auf den linken unteren Weisheitszahn, der in der Zahnreihe von jeher völlig gefehlt hat. Andere für die Neubildung in Frage kommende Entstehungsursachen weiss Patientin nicht anzugeben. Auch die ersten Anfänge der Geschwulstbildung sind ihr nicht mehr bekannt, sie weiss nur, dass dieselbe bereits 15 Jahre besteht und seit zwei Jahren sich rasch vergrössert hat. Nur aus diesem Grunde sah sie sich veranlasst, sich einer Operation zu unterziehen, zumal sie Schmerzen niemals gespürt hat.

Status praesens: Mittelgrosse Frau in gutem Ernährungs- und Kräftezustand.

Die linke Gesichtshälfte ist stark verunstaltet. Der linke Mundwinkel ist nach unten, der rechte nach oben verschoben. Die Bewegung des Kiefers, Öffnen und Schliessen desselben, Sprechen und Kauen sind stark beeinträchtigt. Nach oben bis zum Jochbogen reichend, nach vorne bis zu einer Linie vom linken Nasenflügel bis zur Mitte des vorderen Ohrmuschelrandes, nach hinten bis zum Musculus sternocleidomastoideus, das Ohrläppchen mit einbeziehend, nach unten bis zur Höhe des Schildknorpels befindet sich ein kleinkindskopfgrosser, rundlicher, der Wange mit breiter Basis aufsitzender Tumor. Die Haut darüber ist überall verschieblich, mit zahlreichen grösseren und kleineren, gelbbräunlichen Pigmentflecken versehen. Die Konsistenz ist sehr verschieden. An den oberen Partien findet sich Fluktuation, an den äusseren stellenweise Pergamentknittern, das stark verdünnten Stellen entspricht, die mit derben, verdickten abwechseln. Die Palpation ist nirgends schmerzhaft. Die Inspektion der Mundhöhle ergibt auf der linken Seite eine stark gespannte, nicht gerötete Schleimhaut. Die Kiefer sind vollständig zahnlos.

Eine Schwellung der benachbarten Lymphdrüsen ist nicht vorhanden.

Am 23. November 1904 wurde die Operation vorgenommen. Morphium-Chloroformnarkose.

Umschneidung einer 11 cm langen und 9 cm breiten Ellipse stark verdünnter Haut über der grössten Hervorragung der Geschwulst. Zurückpräparieren der benachbarten Hautränder herunter über den Kieferrand, aufwärts gegen den Margo infraorbitalis zu. Verlängerung des Hautschnittes bis unter das Ohrläppchen und nach vorn bis in den Mundwinkel. Hier Durchtrennung der Schleimhaut. Dann wird vom Mund aus der Kiefer in seiner Mitte entsprechend der Spina mentalis mit der Gigli-Säge durchnitten und die linke Unterkieferhälfte mit der darüberziehenden, durch Druck stark verdünnten

Muskulatur herausluxiert. Dann wird stumpf gegen Kiefergelenk und Processus coronoideus vorgegangen. Es gelingt mit einer stark gekrümmten Schere vom letzteren die Temporalissehne abzuschneiden und den Bandapparat des Kiefergelenkes zu durchtrennen. Zuletzt Extraktion der ganzen linksseitigen Kieferhälfte ohne besondere Blutungen. Es wird dann mit einigen Katgutnähten die restierende Mundschleimhaut wieder vereinigt, ferner die äussere Haut bis auf eine Öffnung für einen Jodoformgazetampon mittels Seidennähten verschlossen.

Heilung der Wunde in etwa drei Wochen, ohne Zurücklassung einer Speichelfistel.

Die makroskopische Untersuchung der herausgenommenen Geschwulst ergibt folgenden Befund:

Die linke Hälfte des Unterkiefers ist bis auf geringe Reste zum Schwund gebracht. Vom Körper desselben ist von der Medianlinie aus gerechnet am unteren Rand ein 7 cm, am oberen ein 5 cm langes Stück erhalten. Der Processes condyloideus stellt eine etwa einmarkstückgrosse Knochenkappe dar, während der Processus coronoideus nur noch als ein kleiner Höcker wahrzunehmen ist. Der Canalis mandibularis ist nirgendwo auch nur angedeutet. Die Gegend des Kieferwinkels ist in eine etwa 7 cm lange, 5 cm breite, 2—3 mm dicke Knochenschale umgewandelt, in deren Nachbarschaft sich noch einzelne kleinere Knocheninseln befinden, die von der grösseren Platte durch stellenweise starkverdünnte durchscheinende Partien getrennt sind. Im übrigen erscheint die Wand der Cyste, deren Hohlraum einen Längsdurchmesser von 15 cm, einen Höhendurchmesser von 13 cm, einen Breitendurchmesser von 14 cm zeigt, als derbe fibröse Hülle, die vorn oben eine fast papierdünne Konsistenz trägt. Der Inhalt der Cyste stellt eine helle, seröse, reichlich cholesterinhaltige Flüssigkeit dar. Die Innenseite zeigt überall eine glatte glänzende Oberfläche mit Ausnahme der medialen Wand, entsprechend

der oben erwähnten Knochenschale. Hier finden sich nämlich zu beiden Seiten des vorderen Unterkieferrestes mehrere teils längliche, teils rundliche Vertiefungen, deren Boden zum Teil knöchern, zum Teil fibrös ist, deren Wandungen von leisten- oder kegelförmigen Knochenvorsprüngen gebildet werden. Einer dieser Vorsprünge ragt besonders stark wie eine kleine Knochenpyramide in das Lumen hinein und trägt auf seiner Spitze die Krone eines Zahnes, die, nach ihrer Form und Grösse, der des dritten Molarzahnes entspricht. Ein Versuch, den Zahn zu extrahieren, misslingt; er ist offenbar mit der Umgebung verwachsen.

Zur mikroskopischen Untersuchung wurden von einem Stück der Cystenwand aus der Umgebung des Zahnes mehrere Präparate angefertigt. Es findet sich durchweg ein vom Bindegewebe scharf abgegrenztes mehrschichtiges Plattenepithel, vom Charakter der Mundschleimheit, ohne Wucherungen, ohne Einsenkungen in die Tiefe. Das Bindegewebe lässt eine deutliche Schichtung erkennen. Die oberen Partien sind grobmaschig, zerklüftet, zum Teil mit kleinen Hohlräumen versehen. Stellenweise finden sich Anhäufungen von rundlichen, meist unregelmässigen Zellen. Gefässe sind sehr spärlich vorhanden. An einzelnen Partien finden sich Pigmentanhäufungen. Im ganzen ist die obere Schicht kernarm, die untere, die parallele Fasern zeigt, ist fast kernlos und zeigt hyaline Entartung. Der Befund an dem jedenfalls durch den Reiz aus der Nachbarschaft stark entwickelten, bindegewebigen Stroma ist offenbar der Ausdruck des verschiedenen Alters desselben. In den oberen etwas kernreicheren Schichten handelt es sich um junges Bindegewebe, dem Granulationsgewebe ähnlich, in den mittleren um schon zu Fasern ausgewachsene Zellen, in den tiefsten um bereits überreifes, hyalin entartetes Gewebe, wie es in den unter ungünstigen Ernährungsbedingungen stehenden Cystenwänden häufig vorkommt.

Die auf Grund der verschiedenen Untersuchungen sich ergebende genaue Diagnose würde lauten: Einfache, unilokuläre Follikulärcyste aus der Coronarperiode mit Retention des dritten Molarzahnes der linken Seite des Unterkiefers. Klinisch war bei der Diagnose an eine maligne Geschwulst, namentlich an Cystosarkom gedacht worden, einmal wegen des hohen Alters, dann wegen des raschen Wachstums in den beiden letzten Jahren. Aus diesem Grunde war auch bei der Operation die Totalresektion der linken Unterkieferhälfte der sonst üblichen halbseitigen Resektion vorgezogen worden, zumal man sich wegen des hochgradigen Schwundes der Knochensubstanz nicht veranlasst sah, etwas von dem Kiefer zu erhalten. Übrigens scheint man bei dem Gedanken an eine maligne Degeneration auf das plötzlich schnellere Wachstum nicht allzu grossen Wert legen zu dürfen, da auch noch andere Fälle, z. B. von Falkson beobacht worden sind, bei denen es sich um dieselbe Erscheinung handelte. Andererseits wird man aber immer daran denken müssen, dass die paradentären Epithelreste sogar zur Entstehung primär maligner Tumoren Veranlassung geben können.

Ausser einem Cystosarkom wäre klinisch auch ein Fibrom oder Chondrom in Betracht zu ziehen gewesen, da beide endostal entstehen, cystisch entarten, den Knochen aufblähen und zum Schwund bringen können und so ganz das Bild einer Kiefercyste darbieten; allerdings treiben sie den Knochen meist mehr gleichmässig zu beiden Seiten auf, die Zahncysten häufiger nur nach der Aussenseite. Vor allem sind differentialdiagnostisch die periostalen Cysten zu erwähnen; sie kommen jenseits des 30. Jahres sogar häufiger vor als Follikulärcysten; auch sie wachsen langsam, bewirken Auftreibung des Kiefers, rufen Fluktuation und Pergamentknittern hervor. Bei ihnen handelt es sich aber um einen chronisch entzündlichen Prozess des Zahnwurzelperiosts (daher auch Zahnwurzel- oder perio-

dontale Cysten genannt). Man findet einen cariösen Zahn und bei der anatomischen Untersuchung zeigt sich eine in die Cystenhöhle hineinragende, meist usurierte oder verdickte Zahnwurzel. Manchmal freilich ist der Zahn bereits extrahiert und nach Verheilung der Wunde kann die Cyste weiter bestehen. Doch hier fehlte die dann vorhandene meist grössere weisse Narbe.

Vor allem sichert der aus der Anamnese sich ergebende, ausgebliebene Durchbruch des Weisheitszahnes und das Vorfinden desselben in der Cystenwand die Diagnose. Aus der letzterwähnen Tatsache geht hervor, dass bei jeder Kiefercyste eine genaue Untersuchung des Gebisses oder bezügliche anamnestische Fragen für die Diagnose von wertvoller Bedeutung sind.

Als Entstehungsursache hat sich bei meinem Falle keine der oben erwähnten ätiologisch in Frage kommenden Momente eruieren lassen. Aber das ist keine Ausnahme. Fast ebenso häufig wie mit Veranlassung sind Fälle von Kiefercysten beschrieben, die spontan entstanden sind. Wie häufig sind auch all die erwähnten Affektionen, langdauernde Zahnschmerzen, ungeschickte Extraktionen, Periostitiden u. s. w. und wie selten Kiefercysten. Es handelt sich da offenbar um den bekannten Fehler in der Statistik, indem eben nur solche Fälle in Betracht gezogen werden, bei denen in der Anamnese ein Trauma angegeben wird, nicht aber die zahllosen anderen, bei denen dieselben ätiologischen Faktoren ohne jede Folge geblieben sind. Also als primärauslösende Ursache können die erwähnten Affektionen wohl kaum in Betracht kommen, wohl aber als sekundäre, befördernde, indem sie eine vorhandene Disposition oder eine bereits bestehende Geschwulst zu weiterem Wachstum anregen. Dafür spricht z. B. ein interessanter von Allgayer beschriebener Fall (Bruns, Beiträge zur klinischen Chirurgie, Bd. II, Nr. 11), bei dem eine schon vorhandene

Schwellung am Kiefer nach einer Zahnextraktion an Ausdehnung beträchtlich zunahm.

Für die Entstehungsweise verdient bei meinem Fall die Malassez'sche Theorie am meisten Beachtung. Es ist sehr gut denkbar, dass der retinierte Weisheitszahn, der bei seinem Durchbruch ein Hindernis gefunden hat, durch den chronischen Reiz eine Wucherung der um seine Wurzel liegenden „débris épithéliaux" veranlasst hat. Im Verlaufe des jahrelangen Bestehens sind die in den tieferen Schichten gelegenen, dem Schmelzepithel angehörigen, mehr hinfälligen Zellen, sowie die polygonalen aus der mittleren Schicht, zuerst zerfallen, während sich die in den oberen Schichten befindlichen, der Mundschleimhaut ähnlichen und mehr widerstandsfähigen Epithelzellen erhalten haben.

Bei der beschriebenen Entstehungsweise muss es nun auffallend erscheinen, dass diese Follikulärcyste nicht, wie es gewöhnlich der Fall ist, schon zur Zeit des Zahnwechsels oder wie bei retinierten Weisheitszähnen zwischen dem 30. und 40. Lebensjahr entstanden ist, sondern erst im 55. zu wachsen anfing. — Man könnte hier vielleicht zwei Theorien zu Hilfe nehmen, die heutzutage auch für die Entstehung anderer Geschwülste angeführt werden und die sowohl die Entstehung der Follikulärcysten im allgemeinen als auch die des hier speziell in Frage kommenden Falles erklären könnten.

Einmal die Ribbert'sche Theorie, die in der Verlagerung von Gewebsteilen aus ihrem normalen Zusammenhang und Versetzung derselben in andere Gewebsarten und unter andere Ernährungsbedingungen die eigentliche Ursache der Geschwulstbildung ansieht. Auch wir haben es je bei der Entstehung der Follikulärcysten in den „débris épithéliaux" mit Versprengung und Verlagerung von Zellen und Versetzung in andere Gewebsarten zu tun. Wir könnten also mit Ribbert annehmen, dass eben durch diese Verlagerung eine Ver-

änderung in der physiologischen Beeinflussung — oder wie Weigert es nannte, der Spannung — der Gewebe zustande kommt und dadurch eine gesteigerte Proliferationsfähigkeit hervorgerufen wird, die durch eine der oben erwähnten traumatischen oder entzündlichen Prozesse ausgelöst werden kann. Die Verhältnisse liegen da ganz ähnlich wie bei den branchogenen Tumoren. Auch bei diesen handelt es sich ja um versprengte Epithelien der Kiemengänge, auch hier die merkwürdige Erscheinung, dass in dem einen Fall eine Atheromcyste, in dem anderen eine seröse Cyste, im dritten eine maligne Neubildung entsteht.

Speziell für meinen Fall wäre dann noch die Thiersch-sche Theorie anzuführen, die ja ein mit dem höheren Alter eintretendes „Übergewicht“ des Epithels über das Bindegewebe annimmt. Man könnte sich also vorstellen, dass die für das Alter gesteigert vorhandene Wachstumsenergie der Malassez'schen Zellhaufen durch den Reiz, der infolge eines nach Fortfall der übrigen Zähne nochmaligen Durchbruchversuches des Weisheitszahnes entstand, gewissermassen aus der potentiellen Form in die kinetische umgewandelt wurde. —

Der vorher erwähnten Ribbert'schen Theorie steht von den oben angeführten Entstehungshypothesen die von Busch am nächsten; auch sie spricht ja von einer Versprengung von Zellen und einer gesteigerten Wachstumsenergie, die sie als das „gleichsam wild werden“ bezeichnet. Es fehlt aber dabei die Angabe, wie oder wodurch man sich das plötzlich stärkere Wachstum vorzustellen habe.

Ob es sich bei der Absprengung des äusseren Keimblattes um Mundepithel oder bereits in den Kiefer zur Zahnentwicklung versenkte Epithelmassen handelt, ist für die Beziehung der Theorie zu der Malassez' — auf die sich nämlich meiner Ansicht nach alle früher erwähnten Theorien über die Entstehung der Follikulärcysten des

Kiefers zurückführen lassen — im Grunde genommen gleichgültig, denn die paradentären Epithelmassen sind ja nichts anderes als abgesprengte Epithelknospen des Schmelzorgans, das ja seinerseits wieder durch Einsenkung des Mundepithels entsteht.

Da Falkson, der, wie oben erwähnt, ein überschüssig angelegtes Schmelzorgan annehmen zu müssen glaubte, ausdrücklich hervorhebt, dass durchaus nicht ein ganzes Schmelzorgan, sondern auch eine abnorme Ausstülpung desselben zur Geschwulstbildung Anlass geben könne, so ist auch in seiner Theorie nichts wesentlich verschiedenes von der Malassez', zumal die „débris épithéliaux" auch als überschüssige Schmelzorgane angesehen werden können, wenn auch als rudimentäre.

Inwieweit sich die Theorie von Kolaczek und Büchtemann, die die Mundschleimhaut als den primären Ausgang bezeichneten, mit der Malassez' vereinbaren lässt, ist schwer zu bestimmen. Man könnte annehmen, dass jene eigentümlichen Einsenkungen des Epithels in die Tiefe durch einen von den „débris" bei ihrer Wucherung ausgeübten Reiz auf die über ihnen befindliche Epitheldecke hervorgerufen wurden.

Die Malassez'sche Theorie scheint mir besonders deshalb vor den anderen den Vorzug zu verdienen, weil in den paradentären Epithelresten Zellen vorhanden sind, die sich fast konstant in jedem Kiefer nachweisen lassen, während die bei den anderen Theorien als Ausgang der Geschwulst in Frage kommenden Gebilde mehr oder weniger hypothetischer Natur sind. Die mannigfach verschiedenen histologischen Befunde, wie sie bei den einzelnen Fällen beschrieben werden, sind leicht zu verstehen, wenn man berücksichtigt, dass die vorgefundenen Zellformen je nach dem Ausgang von einem der drei Schichten der Epithelreste ein verschiedenes Bild darbieten werden, wobei dann noch das Entwicklungsstadium der Geschwulstbildung in Betracht zu ziehen ist.

Was die Frage betrifft, ob die multilokulären Cysten aus unilokulären entstehen oder umgekehrt, so widerspricht die Ansicht Magitots vollkommen den modern pathologisch-histologischen Anschauungen. Wenn von der Innenwand einer Cyste Fortsätze in den Hohlraum gesandt werden, dann handelt es sich um ganz unregelmässig wachsende Vorsprünge, die schliesslich das Innere ganz ausfüllen und niemals regelmässige Abteilungen abgrenzen. Zu denken ist z. B. an das Cystadenoma und Cystosarkoma proliferum intracanaliculare, wie es an der Brustdrüse vorkommt.

Also auch hier verdient die Ansicht Malassez', dass es sich bei der unilokulären Cyste um in Atrophie, nicht im Entstehen begriffene Gebilde handelt, vor der Magitots den Vorzug.

Zum Schluss möchte ich nun noch hinzufügen, inwiefern mein Fall bemerkenswert ist und die Bezeichnung als seltener zu verdienen scheint.

1. Ist die ausserordentliche Grösse und die recht lange Dauer der Geschwulst anzuführen. Dabei handelt es sich freilich nicht ausschliesslich um eine Eigentümlichkeit der Kiefercysten, sondern auch um eine ausser-gewöhnliche Indolenz und Indifferenz der Patientin;
2. ist der ungewöhnlich späte Beginn der Geschwulstbildung bemerkenswert, über den ich mich oben ausführlich geäussert habe, ferner
3. das hohe Alter der Patientin; da es sich bei den Follikulärcysten um eine Störung in der Zahnentwicklung handelt, so kommen sie naturgemäss hauptsächlich in der Jugend vor; bei Weisheitszahnretentionscysten auch bis zum 40. Lebensjahr. Unter 30 Fällen, über die ich in der Litteratur nachgelesen habe, fand ich nur einen von Coote beschriebenen, von Becker (Archiv für klin. Chirurgie Bd. 47, 2. Teil, Nr. III)

erwähnten Fall, bei dem es sich um einen 74jährigen Mann handelte.

Endlich verdient noch erwähnt zu werden, dass es sich bei meinem Fall um ein weibliches Individuum handelt. Unter den nachgelesenen 30 Fällen fand ich nämlich 23 beim weiblichen Geschlecht und sieben beim männlichen. Ob es sich dabei nur um einen konstanten Zufall oder um eine gesteigerte Disposition des weiblichen Geschlechts zu dieser Erkrankung handelt, muss wohl vorläufig der geringen Zahl wegen dahingestellt bleiben.

An das Ende meiner Arbeit angelangt, erfülle ich nun noch die angenehme Pflicht Herrn Geheimrat Professor Dr. Ritter von Angerer für die gütige Übernahme des Referates, Herrn Professor Dr. Klaussner für die Überlassung des Falles und Herrn Privatdozent Dr. Luxemburger für die liebenswürdige Vermittlung desselben sowie für die guten Ratschläge bei Anfertigung meiner Arbeit meinen verbindlichsten Dank auszusprechen.

Litteratur.

Allgayer, Über zentrale Epithelialgeschwülste der Unterkiefer. Tübingen 1886.

Bayer, Die Zahncysten der Kiefer. Inaug.-Dissert. Tübingen 1884.

Bennecke, Zur Genese der Kiefercysten. Inaug.-Dissert. Halle 1891.

Büchtemann, Archiv für klin. Chir. Bd. 26, Heft 1, S. 249.

Deutsche Monatsschrift für Zahnheilkunde 1892 und 1899.

Falkson, Zur Kenntnis der Kiefercysten; Virchows Archiv. Bd. 76.

Hall, Über Kiefercysten. Inaug.-Dissert. Freiburg 1869.

Hammer, Tumoren des Oberkiefers und angrenzender Gegenden. Virchows Archiv. Bd. 142, Heft 3.

König, Lehrbuch der speziellen Chirurgie.

Kruse, Über die Entwicklung cystischer Geschwülste im Unterkiefer. Virchows Archiv. Bd. 124.

Miculicz, Beitrag zur Genese der Dermoide am Kopf. Wiener med. Wochenschrift 1876.

Magitot, Mémoire sur les cystes les machoires Arch. gén. de Méd. Paris 1872 und 1873.

Malassez, Sur le rôle des débris épithéliaux parad en toires. Arch. de Physiol. nom. et path. 1885.

Partsch, Über Kiefercysten. Deutsche Monatsschrift für Zahnheilkunde 1892.

Partsch, Handbuch der praktischen Chirurgie Bd. I.

Tillmanns, Lehrbuch der speziellen Chirurgie.

Lebenslauf.

Geboren zu New-York am 8. April 1880, besuchte ich dort von meinem 6.—10. Lebensjahre eine deutsche Privatschule. Im Mai 1890 kam ich mit meinen Eltern und Geschwistern nach Hamburg, wo ich im Herbst mit dem Besuch des Wilhelm-Gymnasiums begann. Nach neun Jahren verliess ich dasselbe mit dem Zeugnis der Reife. Im Herbst 1899 begann ich das medizinische Studium in München, wo ich nach vier Semestern das Tentamen physikum bestand. Darauf diente ich ein halbes Jahr im kgl. bayer. I. Infanterie-Regiment, das ich am 1. April 1903 als Sanitäts-Gefreiter der Reserve verliess. Dann studierte ich zwei Semester in Berlin und kehrte Ostern 1904 nach München zurück. Hier bestand ich nach vier weiteren Semestern am 3. März 1905 das medizinische Staatsexamen.
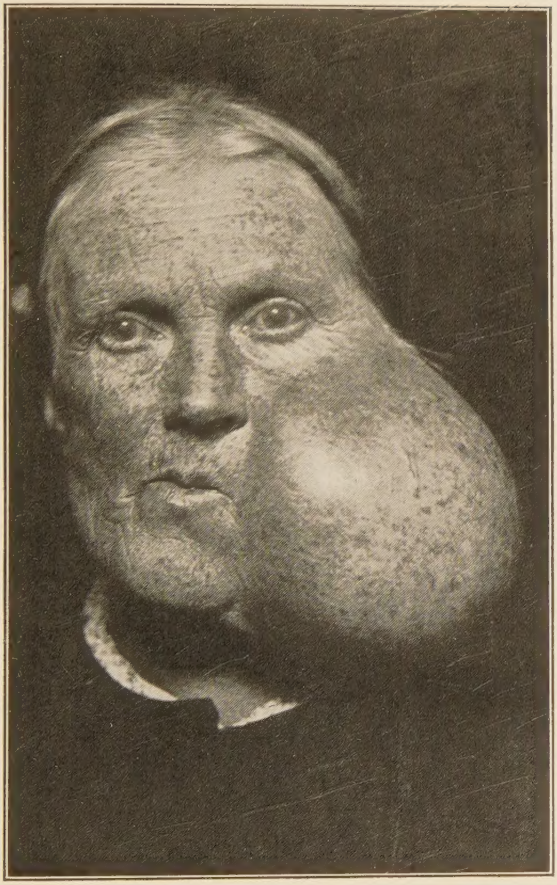
Arthur Wolff.